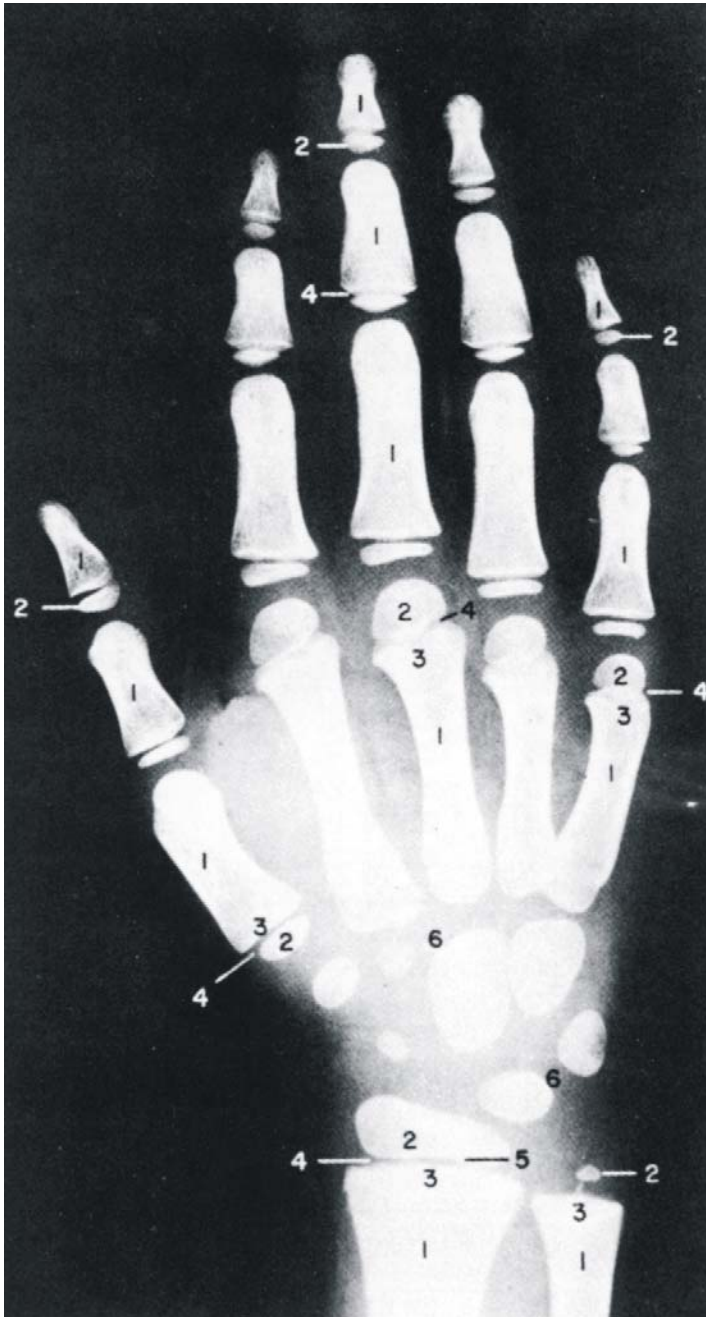


# Рентгенографічні ознаки зрілості скелету



1. Діафіз
2. Епіфіз
3. Метафіз
4. Діафізарна ростова хрящова пластинка
5. Епіфізарна внутрішня межа кістки та термінальна пластинка
6. На знімку не показані суглобний та ростовий хрящовий "обідок" навколо зап'ястку

Вибіркові рентгенограми для визначення кісткового віку подані на наступних сторінках.

Дані отримані від перехресного дослідження 9000 дітей в м. Клівленд, штат Огайо до 1959 року, Pyle SI et al: *A Radiographic Standard of Reference for the Growing Hand and Wrist*, використовується з дозволу, Bolton-Brush Growth Study Center, Cleveland, Ohio.